

HEMOPTÝZA (Doporučený postup)

[KAP. 8.1] [Sekce intenzivní pneumologie ČPFS](#)

- Autor: MUDr. Vladimír Herout

8.1 HEMOPTÝZA

Vladimír Herout

DEFINICE

- Hemoptýza je vykašlávání krve pocházející z krvácení distálně od laryngu.
- Je nutné odlišovat pseudohemoptýzu (původ vykašlané krve je z jiné lokality – oblast nosu, vedlejších dutin nosních, úst, oblasti hrtanu, horní části zažívacího traktu).
- Odlišit je nutné také hematemezi (zvracení krvavého obsahu).

Rozdělení podle množství vykašlané krve:

- drobná hemoptýza (krvavé sputum)
- střední hemoptýza (50–200 ml/den)
- masivní hemoptýza (nad 200 ml/den)

ANATOMIE

- Naprostá většina zjevného krvácení pochází z tepen systémových, tzn. bronchiálních arterií (75–90 %) a nutričního kolaterálního cévního zásobení pocházejícího z nebronchiálních tepen (5–20 %).
- Asi jen 5 % hemoptýz má původ v pulmonálním cévním řečišti.

DIFERENCIÁLNÍ DIAGNOSTIKA

- Diferenciální diagnostika hemoptýzy je široká. Zahrnuje jak onemocnění plic a dýchacích cest (nádorová, zánětlivá, onemocnění plicního intersticia, bronchiektazie, bronchitida atd.), tak i např. nemoci kardiovaskulární (městnavé srdeční selhání, plicní embolie atd.).
- Tento text poskytuje návod jak prakticky postupovat při došetřování a terapii hemoptýzy.
- Přes veškeré dostupné diagnostické postupy zůstává cca 20 % hemoptýz bez objasněné příčiny.

VYŠETŘENÍ U VŠECH PACIENTŮ S HEMOPTÝZOU

1. Anamnéza

- Nemocného se cíleně ptáme na délku trvání hemoptýzy, na množství vykašlané krve. Důležitý je i údaj, jak rychle hemoptýza vznikla.
- Zjišťujeme charakter vykašlané krve (jasně červená krev, sangvinolentní sputum, tmavá krev). Důležitý je i údaj o nevolnosti, zvracení, epistaxi.
- Nesmíme zapomenout na odebrání pečlivě farmakologické anamnézy (zejména nás zajímají léky ovlivňující srážení krve).
- Dále se ptáme na chronická a akutní onemocnění dýchací soustavy a rovněž komorbidity kardiologické, hematologické, revmatologické, onkologické, obecně interní.
- Aktivně pátráme po známkách plicní embolizace, karcinomu plic.
- Nesmíme zapomenout na úrazy hrudníku, aspirace, popřípadě iatrogenní poškození.
- Na posledním místě se můžeme zeptat na cestovatelskou anamnézu (endemické infekce plicními parazity) a pracovní expozice.

2. Fyzikální vyšetření

- Nemocného pečlivě vyšetřujeme klasicky pohledem, pohmatem, poklepem a poslechem. Pátráme po známkách poranění hrudníku.
- Hodnotíme jakýkoli patologický fyzikální nález v souvislosti s možným původem hemoptýzy (inspirační chropy, pleurální tření, bilaterální chrůpky, šelesty v prekordiu, tachykardie,

asymetrický otok dolních končetin, kachexie, lymfadenopatie, kožní a slizniční změny, hematurie ad.).

DŮLEŽITÉ

- » U nemasivních hemoptýz bývá často normální fyzikální nález.

3. Skiagram hrudníku (doplňený o bočnou projekci)

- Pomáhá rozpoznat některé patologie. Ve více než polovině případů dojde tímto vyšetřením k lokalizaci patologického procesu.
- Pátráme zejména po plicním nádoru.

4. Základní laboratoř

- Odebíráme základní biochemii (Na, K, Cl, urea, kreatinin, jaterní testy, CRP).
- Dále krevní obraz s diferenciálním rozpočtem, hemokoagulační parametry (INR, aPTT, event. fibrinogen), arteriální krevní plyny.
- Pokud pacient vykašlává, pak odebereme sputum ke kultivaci (nespecifickou i na mykobakterie) a můžeme odeslat i na vyšetření cytologické.

DŮLEŽITÉ

- » U hemoptýzy neprovádíme spirometrii. Usilovné manévry by mohly způsobit zhoršení krvácení.

BRONCHOSKOPIE U PACIENTŮ S HEMOPTÝZOU

- Bronchoskopie je základní vyšetření při pátrání po příčině hemoptýzy. Pomocí bronchoskopického vyšetření můžeme nalézt známky bronchiálního zánětu, endo-bronchiální nádorové změny, aspirované cizí těleso, čerstvou krev, krevní koagula, známky tracheálního či bronchiálního poranění. Při významnějším krvácení pomáhá bronchoskopie lokalizovat zdroj.
- V případě DAH (difuzní alveolární hemoragie) je bronchoskopie diagnostickou metodou (sangvinolentní charakter alveolárních porcí bronchoalveolární laváže).

Možnosti ošetření při bronchoskopii:

- intrabronchiální aplikace ledového fyziologického roztoku, nafazolinu, a adrenalinu, terlipresinu, tkáňových lipidů
- intervenční ošetření – elektrokauter, laser, argonová plasma
- tamponáda krvácející strany balonkovými katétry
- selektivní intubace

DOPORUČENÉ POSTUPY Z HLEDISKA VELIKOSTI HEMOPTÝZY

Drobná hemoptýza: krvavé sputum (obr. 8.1)

- Nemocný nemusí být přijímán do nemocnice, možno řešit ambulantně.

- V případě, že není zjevná příčina hemoptýzy, indikujeme časné provedení bronchoskopie. Pokud je nález při bronchoskopii fyziologický, zveme pacienta na kontrolu za týden, a dále se rozhodujeme podle toho, zda hemoptýza přetrvává či nikoli. Při přetrvávání hemoptýzy je nutné doplnit spirální CT hrudníku s HRCT řezy.
- V případě přítomnosti pravděpodobné příčiny hemoptýzy (bronchitida, antikoagulační léčba atp.) přistupujeme k terapii této příčiny a bronchoskopii indikovat časně nemusíme. Pokud ale hemoptýza nevyjmizí, pak v případě neznámé diagnózy indikujeme další vyšetření. Provádíme v tomto případě spirální CT hrudníku s HRCT řezy a poté bronchoskopické vyšetření.
- Pacienta s rizikem bronchogenního karcinomu a anamnézou hemoptýzy indikujeme neakutně k bronchoskopickému vyšetření.

Střední hemoptýza: 50–200 ml/24 hodin (obr. 8.2)

- Nemocný v tomto případě musí být přijat do nemocnice.
- K základním opatřením patří zajištění žilního vstupu.
- K základní laboratoři (viz výše) navíc odebíráme krevní skupinu.
- U nemocného ordinujeme klidový režim, polohu v polosedě s mírnou rotací na postiženou stranu, ledování hrudníku, hemostyptika (Dicynone – Etamsylát 250 mg tbl. či inj. 4–12× denně, PAMBA tbl. 250 mg či inj. 4× denně, Ascorutin tbl. 3× denně 1–2 tbl.), antitusika (Kodein tbl. 15–30 mg), event. mírnou sedativní léčbu (Bromazepam 1,5 mg, Diazepam tbl. 5–10 mg).
- Ke zmírnění krvácení lze použít i vazokonstrikční léky (terlipresin), přičemž je ale nutno poznamenat, že výrobce hemoptýzu mezi indikacemi podání terlipresinu v příbalovém letáku neuvádí.
- V případě, že diagnóza není jasná, provádíme spirální CT hrudníku s HRCT řezy, následně bronchoskopii.
- Při přetrvávání krvácení při dosud zajištěné léčbě indikujeme provedení bronchiální arteriografie. V případě, že bronchiální arteriografie nalezne zdroj krvácení, je možno v rámci vyšetření provést i embolizaci bronchiální arterie (bronchial artery embolization, BAE).
- Před bronchiální arteriografií s event. BAE je vhodné provést bronchoskopii k určení strany krvácení. U stabilního pacienta doplníme před BAE i spirální CT hrudníku s HRCT řezy.

Masivní hemoptýza – nad 200 ml/24 hodin (obr. 8.3)

- Nemocný musí být v tomto případě přijat na jednotku intenzivní péče (JIP).
- Zásadní je stabilizace stavu, udržení volných dýchacích cest (odsávání, pokud je nezbytné, tak intubace), monitorace (tlak, EKG, saturace, dechová frekvence), zajištění žilního vstupu, v případě potřeby oxygenoterapie.
- Při velké dušnosti je vhodné pacienta sedovat, zaintubovat a uměle ventilovat.
- K základní laboratoři (viz výše) odebíráme navíc krevní skupinu.
- Zajistíme klidový režim, polohu v polosedě s mírnou rotací na postiženou stranu, ledování hrudníku, hemostyptika, antitusika.
- Pokud není kontraindikace, můžeme použít i léky vazokonstrikční (terlipresin – viz výše).
- U nemocného provádíme akutně bronchoskopické vyšetření, které umožní posoudit nález v centrálních dýchacích cestách a event. léčebně zaintervenovat, popřípadě zajistit selektivní ventilaci zdravé plíce.
- U stabilního nemocného, u něhož není jednoznačný nález na sumačním skiagramu hrudníku, provádíme dále spirální CT hrudníku s HRCT řezy. Spirální CT je vhodné provést i před bronchiální arteriografií s BAE.

- Pokud není zástava krvácení po bronchoskopické intervenci, zajistíme provedení bronchiální arteriografie a BAE. Pokud ani tento postup nevede k řešení masivní hemoptýzy, pak – v případě známého zdroje krvácení – konzultujeme chirurga. Lze provést plicní resekci jako život zachraňující výkon.
- Při klinické nestabilitě nemusíme před BAE zajišťovat CT hrudníku.

POZNÁMKY K DIAGNOSTICE A TERAPII OBECNĚ

- Možnou příčinou hemoptýzy je plicní embolizace či jiné kardiovaskulární nemoci (chlopenní vady, městnavé srdeční selhání ap.).
- Při podezření na kardiologickou morbiditu hodnotíme EKG, doplňujeme echokardiografii.
- K vyloučení plicní embolizace je možné provést CT angiografii plicnice nebo venti-lačně-perfuzní plicní scan.
- Pokud je v plánu provedení vazografie s BAE, pak se plicní embolizace vyloučí v rámci tohoto vyšetření (na úvod se po kanylaci v. femoralis provádí plicní angio-grafie k vyloučení plicní embolizace či přítomnosti plicní arteriovenózní malformace).
- V případě difuzní alveolární hemoragie (DAH) jsou kromě již zmíněných základních vyšetření indikována tato:
 - ~ imunologické vyšetření: k základu patří kvantitativní stanovení imunoglobulinů, C3 a C4 složky komplementu, imunokomplexy, stanovení základních parametrů buněčné imunity, stanovení protilátek v séru – protilátky proti cyto-plasmě neu-trofilů (ANCA), antinukleární protilátky (ANA, ENA), revmatoidní faktor (RF), protilátky proti bazální membráně glomerulů a alveolů (ABMA)
 - ~ vyšetření renálních funkcí: vyšetření močového sedimentu, kreatininová clearance, kvantitativní proteinurie

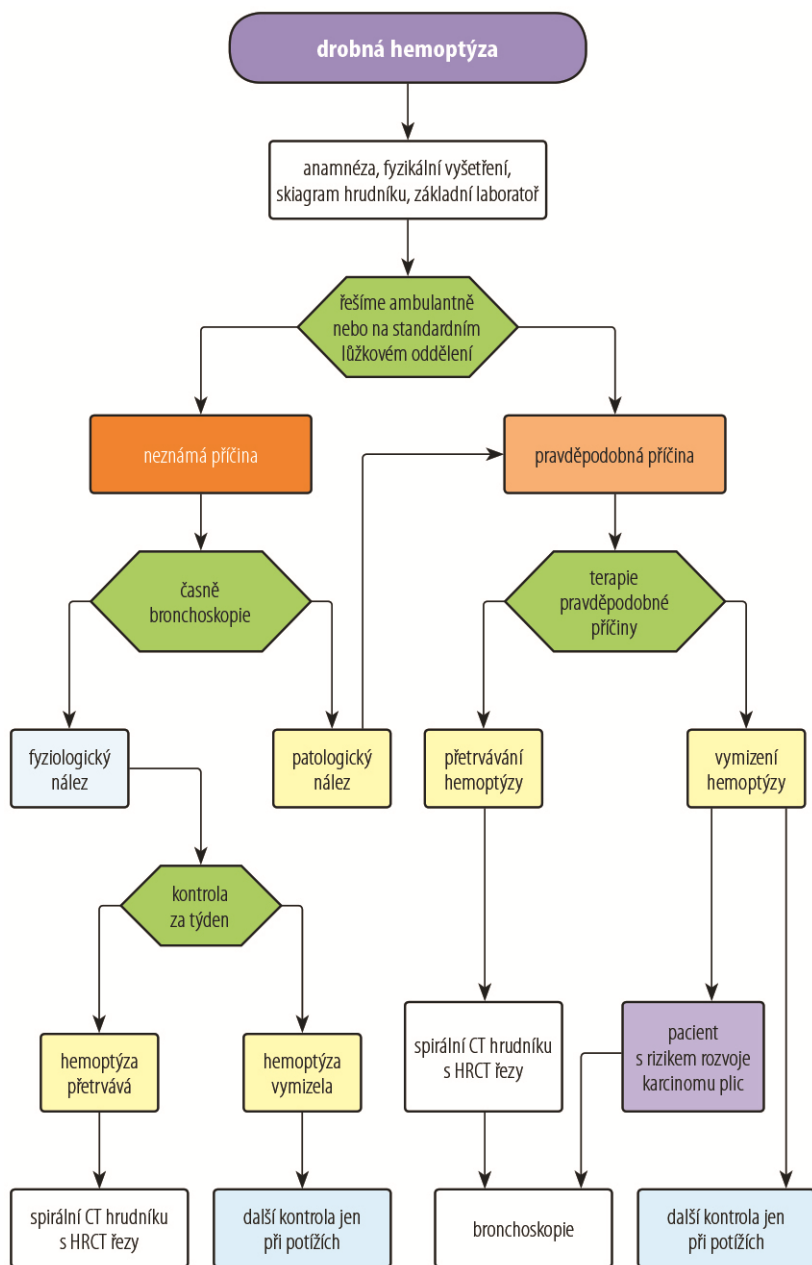
DŮLEŽITÉ

- » U střední a masivní hemoptýzy přerušujeme respirační fyzioterapii – expektorační techniky (toaletu dýchacích cest možno zajistit bronchoskopicky).
- » Pokud je příčinou hemoptýzy trauma, je postup při diagnostice a léčbě v rukou traumatologa.

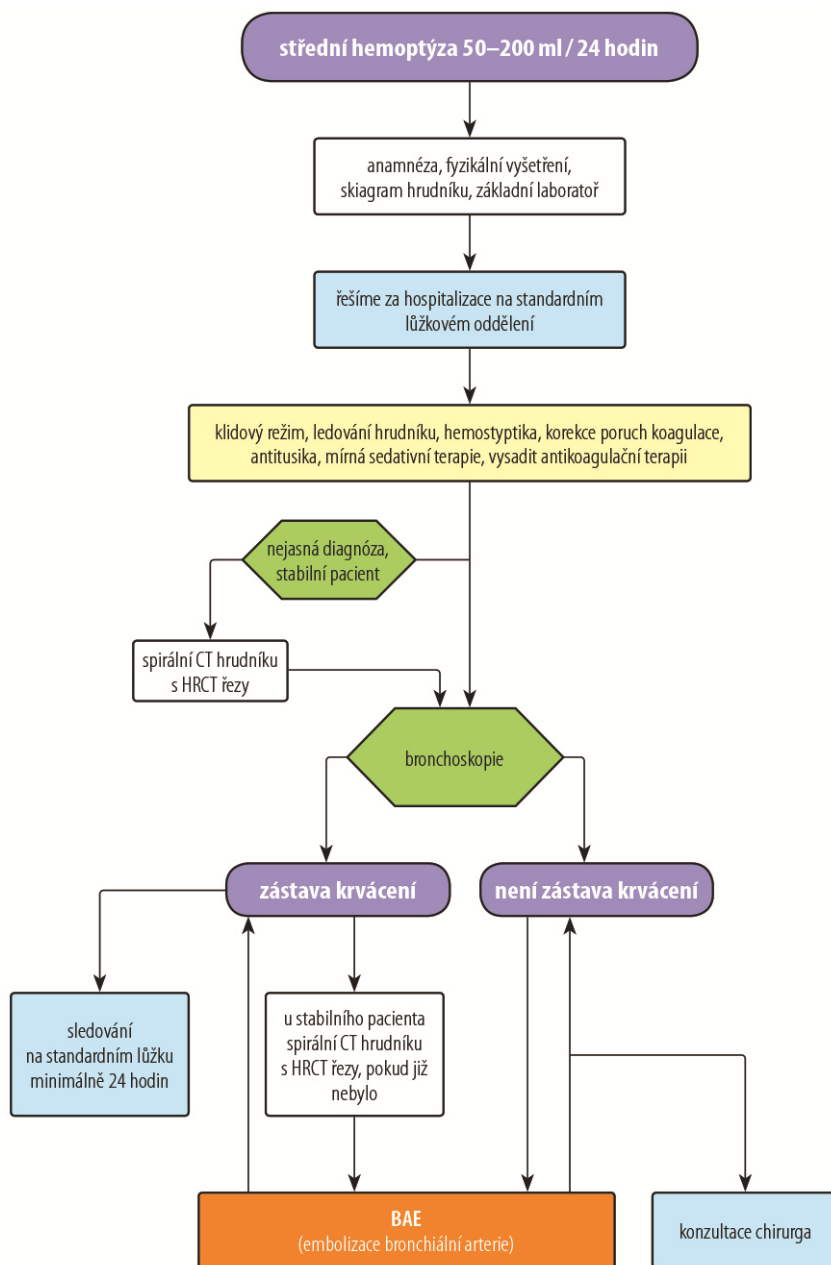
LITERATURA

1. Flume PA. Cystic fibrosis pulmonary guidelines: pulmonary complications: hemoptysis and pneumothorax. Am J Respir Crit Care Med. 2010;182(3):298–306
2. Koblížek V. Hemoptýza. Naléhavé stavy v pneumologii. Praha: Maxdorf; 2009. p. 17–45.
3. Parker R, Thomas C, Bennett L. Haemoptysis. In: Emergencies in respiratory medicine. New York: Oxford University Press. 2007. p. 39–43.
4. Vašáková M, Polák J, Matěj R. Difuzní alveolární hemoragie. Intersticiální plicní procesy. Praha: Maxdorf; 2011. p. 330–6.

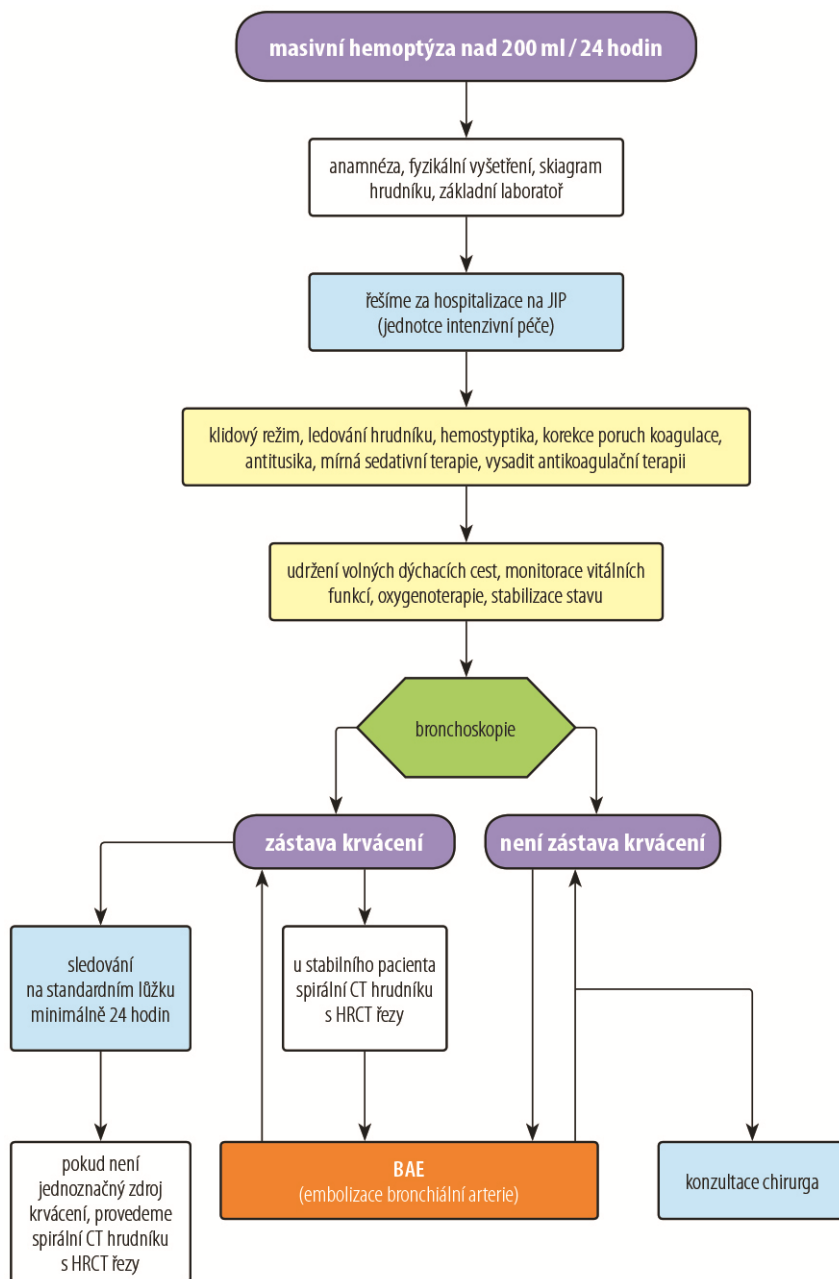
OBRÁZKY



Obr. 8.1 Terapeutický algoritmus pro drobnou hemoptýzu



Obr. 8.2 Terapeutický algoritmus pro střední hemoptýzu



Obr. 8.3 Terapeutický algoritmus pro masivní hemoptýzu