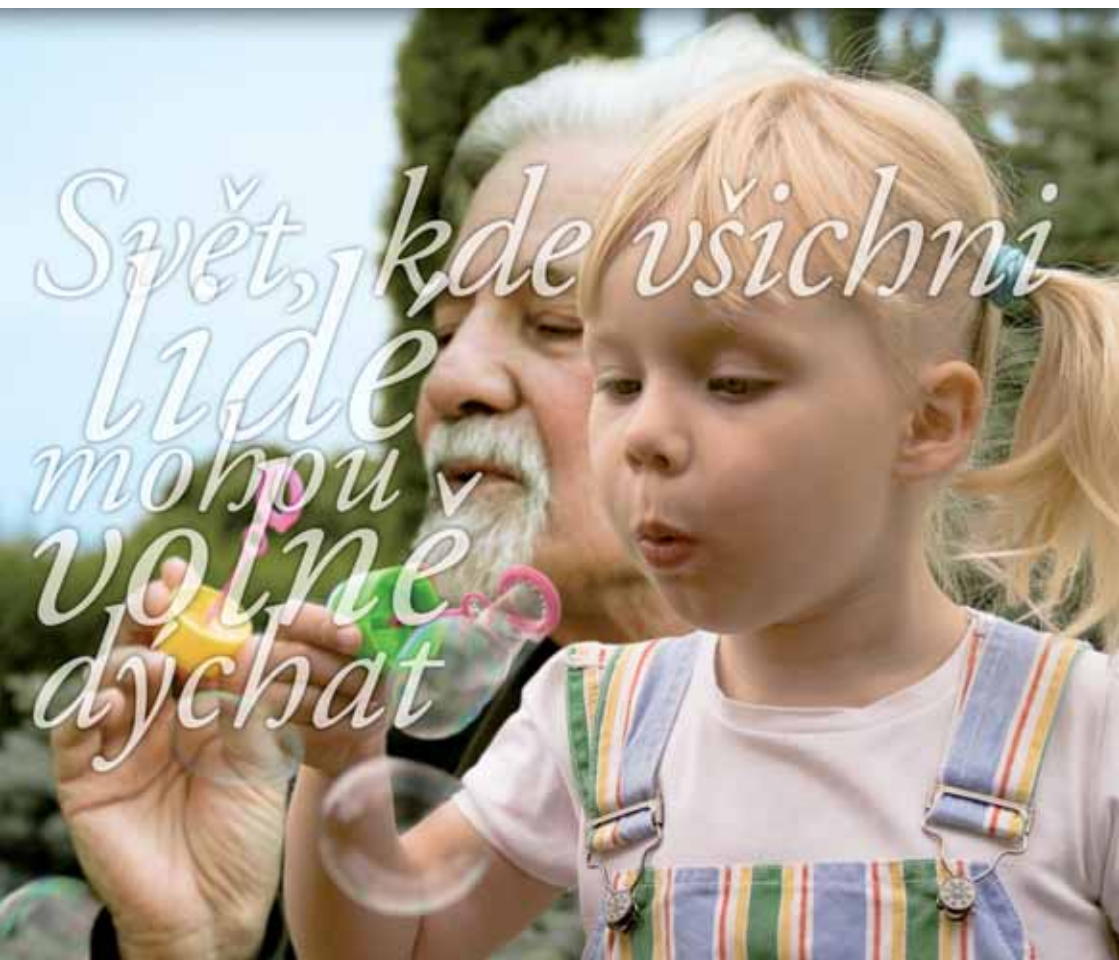

Plicní fibróza

doc. MUDr. Martina Vašáková, Ph.D.



ČARO

**Česká aliance
proti chronickým
respiračním onemocněním**

Česká pneumologická a ftizeologická společnost ČLS JEP

Česká společnost alergologie a klinické imunologie ČLS JEP

Kancelář WHO v České republice

České občanské sdružení proti chronické obstrukční plicní nemoci (ČOPN)

Česká iniciativa pro astma o.p.s. (ČIPA)

Společnost pro léčbu závislosti na tabáku při ČLS JEP

Česká onkologická společnost ČLS JEP

Společnost pracovního lékařství ČLS JEP

Společnost nemocí z povolání ČLS JEP

Česká společnost pro výzkum spánku a spánkovou medicínu

Společnost všeobecného lékařství ČLS JEP

Odborná společnost praktických dětských lékařů ČLS JEP

Sdružení praktických lékařů ČR

Národní centrum pro těžké astma (NCTA)

Česká společnost dětské pneumologie ČLS JEP

Klub nemocných cystickou fibrózou

Sdružení na pomoc chronicky nemocným dětem, Praha

SPCCH ZO respiriků, Hradec Králové

SPCCH ZO Klub astmatiků, Olomouc

Sdružení pro alergické a astmatické děti, Brno

Pneumologická sekce ČAS



Obsah

Co je plicní fibróza?	4
Rozdělení intersticiálních plicních procesů	4
Epidemiologie intersticiálních plicních procesů	5
Příznaky onemocnění	6
Diagnostika onemocnění	7
Laboratorní nálezy	7
Vyšetření plicních funkcí	8
Zobrazovací metody	8
Bronchoskopie	9
Kdy by pacient s podezřením na IPP měl podstoupit i operační odběr vzorku plicní tkáně – chirurgickou plicní biopsii?	11
Léčba idiopatické plicní fibrózy	11
Co může pacient udělat pro včasnou diagnózu plicní fibrózy a její úspěšnou léčbu?	13
Pracoviště v ČR	14
Literatura	14
Seznam zkratk a cizích slov	15

Co je plicní fibróza?

Plicní fibróza je obecné označení nemoci, při níž dochází k přeměně plicní tkáně ve vazivovou, jizvící se strukturu, která nemůže plnit svou původní přirozenou funkci, což je přenos kyslíku mezi okolním vzduchem a krví. Takových onemocnění je velké množství a celá skupina asi 150 nemocí je odborně označována jako **intersticiální plicní procesy (IPP)**.

IPP jsou podle příčiny vzniku nesourodou skupinou postižení plicní tkáně, která je charakterizována akutním i chronickým zánětlivým procesem s následným, obvykle nevratným jizvením plic. Plicním intersticiem rozumíme prostor mezi plicními kapilárami a stěnou plicních sklípků, který je vyplněn řídkým elastickým pojivem. V případě IPP se mění tento prostor včetně samotných plicních sklípků. Společným znakem IPP je difuzní postižení obou plic, proto mají všechny IPP bez ohledu na charakter procesu podobné příznaky. Nejzávažnějším reprezentantem skupiny IPP je **idiopatická plicní fibróza (IPF)**, při níž dochází k rozsáhlému a nevratnému zjizvení plicní tkáně, které způsobí pozvolnou ztrátu funkce plic a dechovou nedostatečnost. Slovo „idiopatická“ znamená, že její příčina není známa. Používá se i výraz **kryptogenní fibrotizující alveolitida**, což vysvětluje postižení plicních sklípků. Onemocnění se vyskytuje většinou ve věku nad 50 let a postihuje ženy i muže. Právě toto onemocnění bývá nejčastěji označováno slovem „plicní fibróza“. Je třeba si ale uvědomit, že i jiné podobné IPP jsou takto často nazývané, ačkoliv mají mnohem příznivější průběh. K jejich odlišení přispěly poznatky poslední doby a především systematická korelace mikroskopického vyšetření vzorků plicní tkáně spolu s klinickými nálezy nemocných.

Rozdělení intersticiálních plicních procesů

IPP mohou být rozděleny do různých skupin buď podle klinických projevů, nebo podle histopatologického podkladu onemocnění patrného při mikroskopickém vyšetření (tabulka 1). Mohou být spojeny s prací v prostředí s výskytem různých organických částic, většinou plísní (exogenní alergické alveolitidy), dále pak s prací v expozici různým prachům anorganického původu (pneumokoniózy) či s různými léčebnými metodami (plicní fibróza po ozáření, polékové IPP). Někdy jsou součástí tzv. systémových nemocí čili chorob, které napadají více tkání a orgánů v těle (revmatoidní artritida, systémová sklerodermie a jiné). U některých procesů dochází spíše k tvorbě uzlíků – granulomů (sarkoidóza). Řada onemocnění je vysloveně raritních s výskytem kolem jednoho případu na milion obyvatel (idiopatická plicní hemosideróza).

Tabulka 1. Rozdělení intersticiálních plicních procesů (IPP)

IPP ze známých příčin	pneumokoniózy, exogenní alergické alveolity, polékové IPP, postradiační IPP, IPP u systémových onemocnění pojiva, infekce
IPP z neznámých příčin	idiopatická plicní fibróza – IPF, nespecifická intersticiální pneumonie – NSIP, kryptogenní obliterující bronchiolitida – COP, respirační bronchiolitida – RB/ILD, akutní intersticiální pneumonie – AIP, deskvamativní intersticiální pneumonie – DIP, lymfocytární intersticiální pneumonie – LIP
Granulomatózy	sarkoidóza, syndrom Churg-Straussové, Wegenerova granulomatóza, histiocytóza X
Jiné vzácnéILD	lymfangioleiomyomatóza – LAM, alveolární lipoproteinóza – ALP, eosinofilní pneumonie, idiopatická plicní hemosideróza

Epidemiologie intersticiálních plicních procesů

Předpokládá se, že prevalence (výskyt všech případů nemoci k danému datu) IPP je podstatně vyšší, než je statisticky hlášeno. Řada onemocnění není pravděpodobně vůbec rozpoznána. V případě epidemiologických studií například v Novém Mexiku byla zjištěna prevalence IPP 80,9/100 000 u mužů a 67,2/100 000 u žen, incidence (výskyt nových případů k danému datu) byla 31,5/100 000 u mužů a 26,1/100 000 u žen. Ve 45 % případů se jednalo o diagnózu idiopatické plicní fibrózy (IPF), prognosticky nejzávažnějšího IPP. V České republice se incidence hlášené IPF pohybuje nad 1/100 000 obyvatel ročně, prevalence nad 10/100 000.

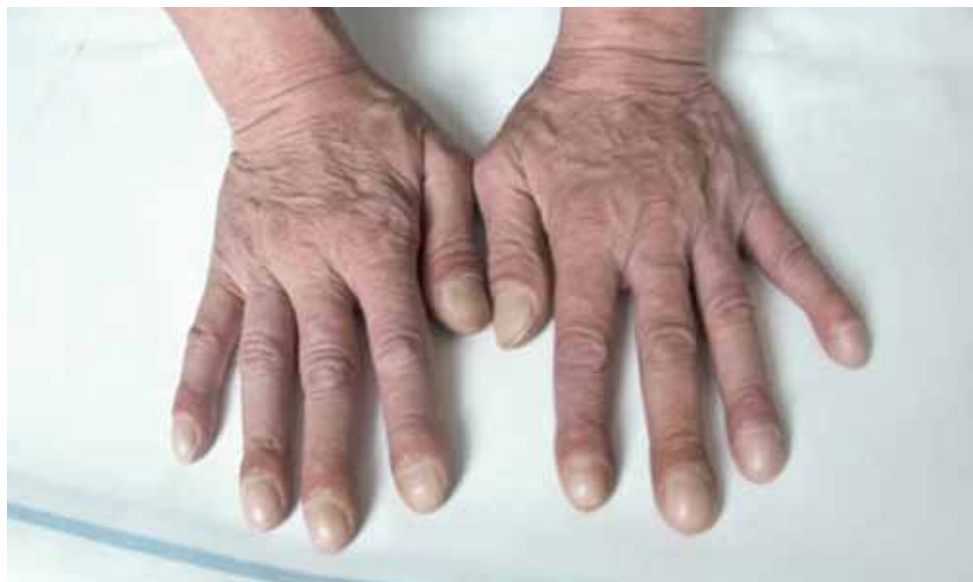Vzhledem k široké škále IPP, jejichž příčiny známe, je nutné se ptát nemocného na profesionální a domácí expozici organickým i anorganickým látkám (tabulka 2). Také se musíme ptát na užívané léky vzhledem k řadě IPP způsobených polékovým poškozením. Některé IPP vznikají výrazně častěji u kuřáků a pravděpodobně u nich hraje roli expozice některým složkám tabákového kouře. Dědičný výskyt IPP je velmi vzácný a vyskytuje se pouze u některých forem.

Tabulka 2. Známé příčiny intersticiálních plicních procesů (IPP)

Anorganické prachy	silikóza, pneumokonióza uhlokopů, azbestóza, berylióza
Organické prachy	exogenní alergická alveolitida (farmářská plíce, plíce sladovníků, plíce chovatelů ptáků, kráječů síra, zpracovatelů sekvojového dřeva, tabáku)
Léky	amiodaron, metotrexát, penicilamin, sulfosalazin, gefitinib
Systémová onemocnění	systémová skleróza, revmatoidní artritida, systémový lupus erythematosus, dermatomyozitida, polymyozitida, Sjögrenův syndrom

Příznaky onemocnění

Klinicky se většina IPP projevuje narůstající námahovou a posléze klidovou dušností, snadnou unavitelností, kašlem a v pozdějších fázích při nastupujícím nedostatečném oksyličení (hypoxémii) i cyanózou (fialovým zbarvením kůže a sliznic). U některých IPP se také vyskytují mimoplicní projevy, jako jsou paličkovité prsty s nehty tvaru hodinového sklíčka (obrázek 1). Při vyšetření plic poslechem pomocí fonendoskopu poslouchá lékař drobné chrůpky (krepitus) slyšitelné nad dolními částmi plic. Jestliže se IPP vyskytují v rámci systémových onemocnění, mohou se objevit klinické projevy postižení kůže, kloubů a jiných orgánů. Většinou jsou nápadné některé typické projevy kolagenóz (onemocnění pojivové tkáně), jako jsou radiální rýhy kolem úst a sklerodaktylie (ztuhnutí a ztenčení kůže nad posledními články prstů) u systémové sklerodermie, zarudnutí kůže s bolestivým otokem u dermatomyozitidy, projevy suchosti v ústech, zvýšená kazivost zubů a pálení očí u Sjögrenova syndromu a Raynaudův fenomén (bolestivé zblednutí a následné zfialovění rukou, popřípadě nohou, většinou po vystavení chladu) společný pro řadu systémových vaskulitid. Vykašlávání krve a krvavě zbarvená moč bývá typickým projevem hlavně u tzv. Goodpastureova syndromu, kdy se tvoří protilátky proti stěně plicních sklípků a klubíčkům kanálků v ledvinách.



Obrázek 1. Paličkovité prsty s nehty tvaru hodinových sklíček

Diagnostika onemocnění

Pro diagnostiku IPP existuje soubor laboratorních, rentgenových, funkčních a bronchoskopických vyšetření. V případě, že nám tyto méně invazivní a méně zatěžující metody neumožní stanovit diagnózu IPP, pak pacientovi obvykle navrhneme provedení chirurgické plicní biopsie (odběr vzorku plicní tkáně). Teprve histologické vyšetření v laboratoři pak určí přesný typ onemocnění. Konkrétně v případě idiopatické plicní fibrózy, existuje soubor malých a velkých kritérií, které musí pacient splnit, abychom mu mohli diagnózu IPP stanovit (tabulka 3).

Tabulka 3. *Kritéria Evropské respirační společnosti a Americké hrudní společnosti pro stanovení diagnózy idiopatické plicní fibrózy*

V případě chirurgické plicní biopsie s nálezem podporujícím diagnózu plicní fibrózy obvyklého typu
<ul style="list-style-type: none"> ■ vyloučení jiných příčin difuzního plicního onemocnění ■ snížení vitální a totální plicní kapacity, porucha okysličení krve ■ typické změny na rtg a HRCT hrudníku
V případě chybění chirurgické plicní biopsie s nálezem podporujícím diagnózu plicní fibrózy obvyklého typu
<p>Velká kritéria – musí být splněna všechna:</p> <ul style="list-style-type: none"> ■ vyloučení jiných příčin difuzního plicního onemocnění ■ snížení vitální a totální plicní kapacity, porucha okysličení krve ■ typické změny na rtg a HRCT hrudníku ■ transbronchiální biopsie plic nepotvrzuje jinou diagnózu ■ v tekutině získané bronchoalveolární laváží (BALT) jsou granulocyty
<p>Malá kritéria – musí být splněna ze tří čtvrtin:</p> <ul style="list-style-type: none"> ■ věk vyšší než 50 let ■ pozvolný nárůst dušnosti ■ trvání obtíží více než 3–6 měsíců ■ poslechový fenomén chrůpků na plicích

Laboratorní nálezy

Laboratorní nálezy u IPP většinou stanovení diagnózy nepomohou. Výjimkou je imunologické vyšetření u některých kolagenóz (onemocnění pojivové tkáně) a vaskulitid (onemocnění cév) s nálezem typických protilátek proti součástem vlastních buněk, tkání a orgánů (dermatomyozitida, lupus erythematosus, systémová sklerodermie, Sjögrenův syndrom, revmatoidní artritida, Goodpastureův syndrom, Wegenerova granulomatóza). V případě IPP spojených s krvácením

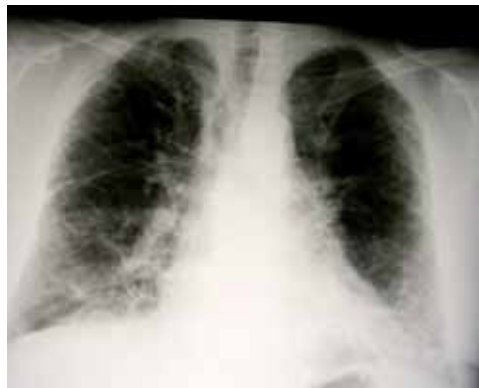z plicních sklípků bývá přítomna chudokrevnost, většinou s nedostatkem železa v krvi i tkáních. Naopak v případě pokročilých IPP se sníženou hladinou kyslíku v krvi bývá nápadné zmnožení červených krvinek jakožto kompenzační jev nedostatečného okysličení tkání. U exogenní alergické alveolitidy můžeme zachytit pozitivitu speciálních protilátek proti součástem organického prachu, nejčastěji proti plísním a součástem peří nebo srsti domácího zvířectva.

Vyšetření plicních funkcí

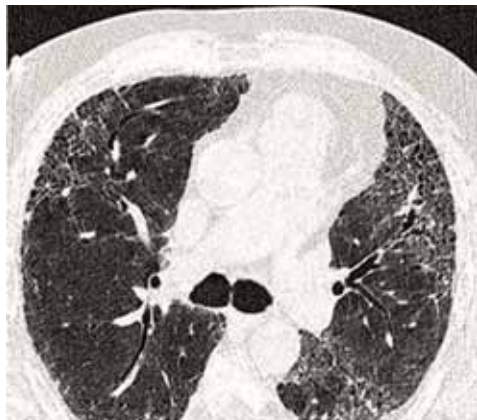Ačkoli mají IPP nejednotného vyvolávajícího činitele, sdílejí obvykle stejný vzorec postižení plicních funkcí. Funkčně jsou charakterizovány snížením vitální a celkové kapacity plic a plicní poddajnosti. Výrazně je snížena také míra prostupnosti stěny plicního sklípku pro plyny (kyslík) – tzv. transfer faktor, což se projevuje nedostatečným okysličením krve, tzv. hypoxémií.

Zobrazovací metody

Základem zobrazení je prostý zadopřední skiagram hrudníku (běžný „rentgen“), ale podstatně více informací o postižení plic při IPP nám podává výpočetní tomografie hrudníku s vysokou rozlišovací schopností (HRCT) (obrázky 2 a 3). Mezi změny, které můžeme pozorovat u IPP na skia-gramu hrudníku, patří: změny velikosti plicních polí, obraz drobných uzlíků a proužkovitých stínů,



Obrázek 2 Zadopřední skiagram hrudníku u pacienta s plicní fibrózou s nápadných síťováním v dolních plicních partiích, které je obrazem jizevnatých změn v plicích.

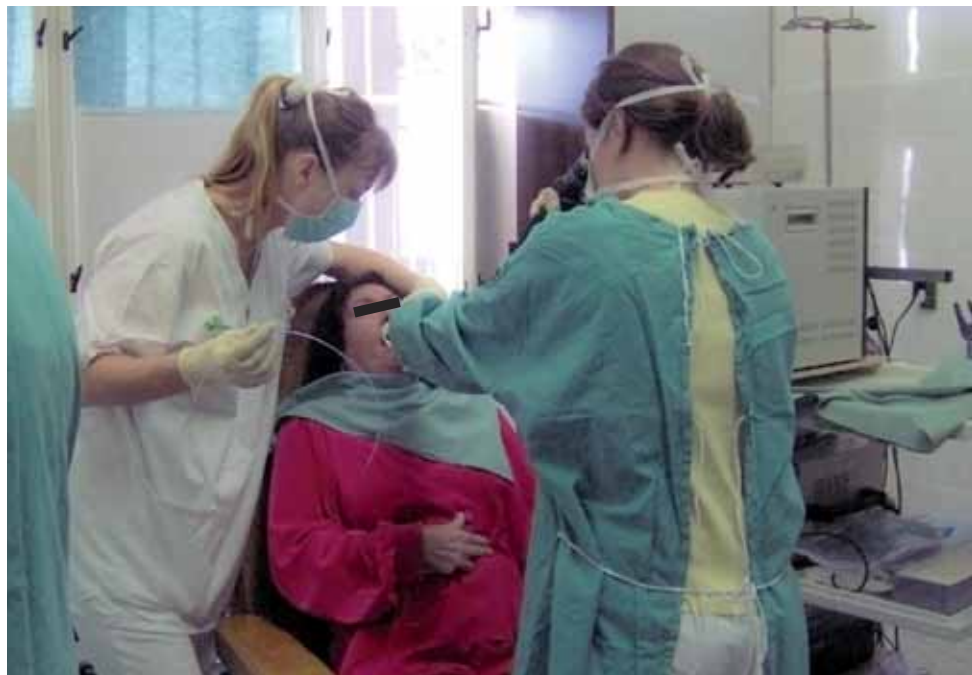

Obrázek 3. CT s vysokou rozlišovací schopností u pacienta s plicní fibrózou. Bílé okrsky znamenají jizevnatě změněnou plicní tkáň

někdy obraz tzv. mléčného skla, který svědčí pro rozsáhlý zánět plicních sklípků. Někdy mohou být u IPP zvětšeny i mízní uzliny v mezihrudí a někdy může být postižena i pohrudnice s radiologickým obrazem výpotku v pohrudniční dutině.

Bronchoskopie

Bronchoskopie je vyšetření, které se standardně používá pro určení diagnózy IPP včetně idiopatické plicní fibrózy. Provádí se ohebným bronchoskopem, tenkou ohebnou hadičkou s optickými vlákny (fibrobronchoskop) nebo malou kamerou (videobronchoskop) a pracovním kanálem. Obvykle se vyšetření provádí v místním znecitlivění, kdy jsou krk a průdušnice vystříkány roztokem anestetika (Lidocain, Tetracain), buď formou inhalace, nebo rozprašovači (obrázek 4). Tím dosáhneme znecitlivění horních částí dýchacích cest, abychom mohli zavést bronchoskop do průdušek a provést odběry na různá vyšetření mikrobiologická, cytologická a histologická (obrázek 5). Odebírá se materiál jednak cévkou, jehlami a pak také klíšťkami, kdy se získávají malé vzorky



Obrázek 4. Praktické provedení bronchoskopického vyšetření vsedě v místním znecitlivění



Obrázek 5. Ohebný bronchoskop – fibrobronchoskop

plicní tkáně přímo pro histologické vyšetření pod mikroskopem (**transbronchiální biopsie plic**). Klíšťkami získáváme vzorky plicní tkáně o průměru cca 2 mm. Dále se provádí **bronchoalveolární laváž (BAL)**, kdy se vyplachuje okresek plicní tkáně vlažným fyziologickým roztokem a tekutina se získanými buňkami pak nasává zpět do stříkačky a posílá na vyšetření. Množství vstříkované tekutiny se liší v rozmezí 100–300 ml a dle toho se liší počet porcí tekutiny (3–5 porcí). Při cytologickém hodnocení tekutiny získané tímto výplachem (BALT) zaznamenáváme počet buněk, jejich typ a buněčnou stavbu. Za normálních okolností se v BALT setkáme s naprostou převahou (90%) tzv. makrofágů (buněk zodpovídajících za očistu plic a zpracování cizorodých částic pro další kroky obranných reakcí), 10% buněk tvoří lymfocyty (buňky již přímo spouštějící a organizující obranné reakce). Pro idiopatickou plicní fibrózu je v BALT typické zvýšení jednoho z podtypů bílých krvinek, a to tzv. granulocytů, v případě exogenní alergické alveolitidy pak najdeme obvykle zmnožené jiné bílé krvinky – lymfocyty. Někdy hodnotíme v BALT i nebuněčné součásti, například proteiny, lipoproteiny a prachové částice (azbestová tělíška). V případě IPP spojených s krvácením do plicních sklípků je BALT zbarvena buď čerstvou krví, nebo hnědavě, v závislosti na časovém odstupu od krvácení.

■ Kdy by pacient s podezřením na IPP měl podstoupit i operační odběr vzorku plicní tkáně – chirurgickou plicní biopsií?

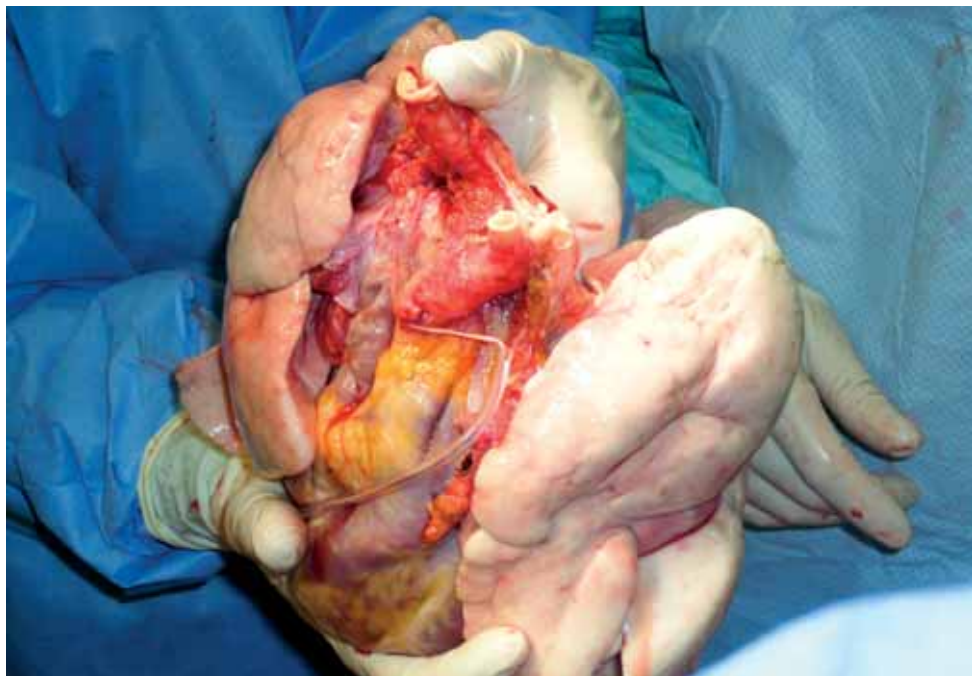Plicní biopsie je nedílnou součástí vyšetřovacích metod u pacientů s IPP. Je nutná v případech, kdy předchozí zmiňovaná vyšetření nedokáží s dostatečnou přesností určit, o jaký IPP se jedná, a tudíž jaká bude i nevhodnější léčba. Obvykle volíme plicní biopsii tzv. videotorakoskopickou (odběr tkáně za kontroly endoskopickou kamerou, který je prováděn tzv. miniinvazivním přístupem z malých řezů v mezižebních prostorech v celkovém znecitlivění), kterou lze získat vzorky plicní tkáně velikosti 2–3x 1–2 cm, jež jsou již většinou pro patologa dostatečně reprezentativní ke stanovení patologické diagnózy.

Léčba idiopatické plicní fibrózy

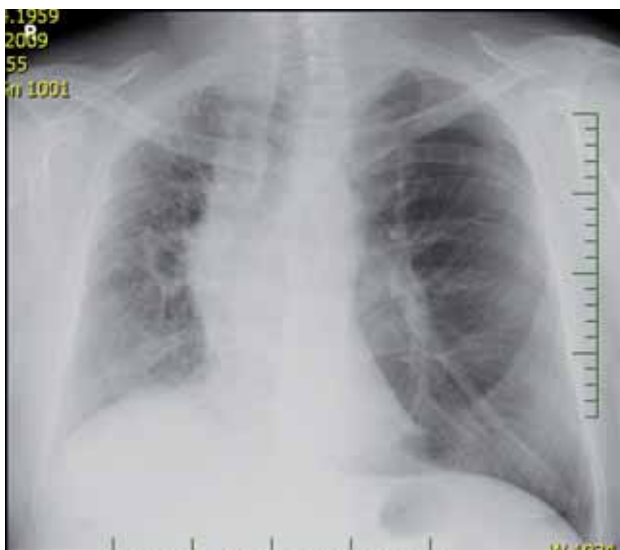Léčba a prognóza jednotlivých IPP je různá, nicméně lze říci, že základem léčby u řady z nich jsou léky potlačující obranyschopnost organismu – imunitu (kortikoidy a imunosupresiva). U řady z nich je třeba eliminovat příčinu vzniku (organický prach, některé léky apod.), někdy je třeba změnit zaměstnání nebo se zbavit oblíbeného koníčku. U některých je dokonce dostačující přestat kouřit (granulomatóza z Langerhansových buněk neboli histiocytóza X). Mnohá z uvedených onemocnění se dají zcela vyléčit. Termín „zaprášení plic“ je používán pro silikózu nebo uhlokopskou pneumokoniózu, které vyléčit zcela nelze.

U idiopatické plicní fibrózy se v poslední době stal standardní součástí léčebného režimu i lék původně používaný pouze na léčbu kašle – acetylcystein, který se kombinuje s hormonálními léky (kortikoidy) a imunosupresivy (azathioprim). K těmto lékům se v poslední době řadí i léčebné modalita snažící se přímo ovlivnit cesty obranných dějů v plicní tkáni, tzv. léčba biologická. Uvedená léčba zpomaluje vývoj nemoci. V konečných stadiích některých IPP je indikována dlouhodobá domácí oxygenoterapie (kontinuální domácí podávání kyslíku buď koncentrátoři, nebo ze zásobníků kapalného kyslíku) a u vhodných kandidátů s IPP je vhodná transplantace plic. V případě plánované transplantace se musí pečlivě zvážit vhodnost kandidáta a zvolit vhodný typ transplantace. Vyměnit při transplantaci totiž můžeme jednu plíci, plíce obě, nebo celý blok srdce a plíce v situacích, kdy se při dlouhodobém průběhu plicní fibrózy vyvinulo i tzv. plicní srdce, cor pulmonale, se závažnou poruchou činnosti srdečního svalu nebo v případě současného jiného onemocnění srdce vyžadujícího transplantaci (obrázek 6).

Úspěšnost transplantace plic se liší dle konkrétní diagnózy, ale i mezi jednotlivými transplantními centry, a je dána hlavně zkušeností transplantčních týmů, výběrem vhodného příjemce



Obrázek 6. Blok srdce a plic připravený po odběru od dárce k transplantaci do pohrudniční dutiny příjemce

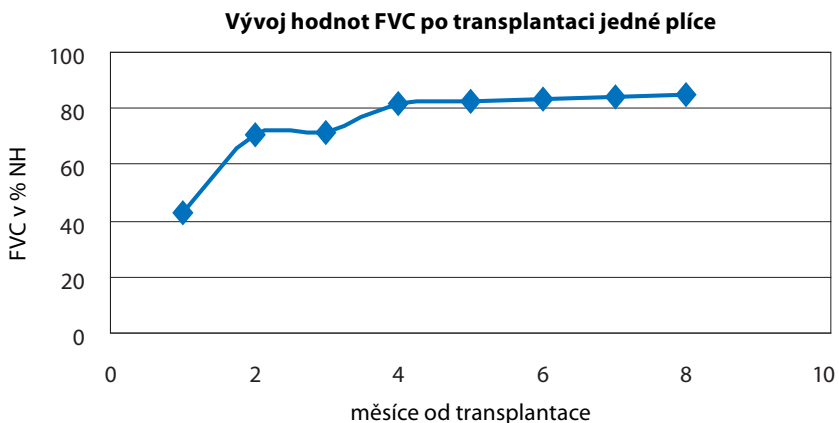


Obrázek 7. Rentgen hrudníku pacienta s plicní fibrózou po transplantaci levé plíce. Je patrné, že nemocná pravá plíce je menší než zdravá transplanto- vaná pravá plíce

a zajištěním účinné léčby na potlačení odvržení darované plíce po transplantaci. Obvyklé 5leté přežití po transplantaci plic se pohybuje kolem 50 %, to znamená, že polovina transplantovaných pacientů žije ještě 5 let po transplantaci. Mohlo by se zdát, že je to málo, ale je nutné si uvědomit, že idiopatická plicní fibróza (IPF) tzv. obvyklého typu dle histologického vyšetření má velmi nedobrou prognózu, s přežíváním od 3–5 let od stanovení diagnózy onemocnění.

Co může pacient udělat pro včasnou diagnózu plicní fibrózy a její úspěšnou léčbu?

Důležité je vědět, že léčba plicní fibrózy novými léky, tzv. biologickými, které dávají šanci na zbrzdění procesu jizvení, je možná pouze v úvodních fázích nemoci, kdy ještě není většina plíce zničena. Proto je nutné, aby byla diagnóza stanovena včas. V tom hraje roli jednak poučenost pacienta a jednak dobrá diagnostická úvaha praktického lékaře. Je nutné, aby pacienti nepodceňovali počáteční příznaky onemocnění, kdy mohou pozorovat pouze mírný pokles fyzické výkonnosti a snadnou unavitelnost, a raději se nechali včas vyšetřit u svého lékaře, který by je měl poslat na funkční a rentgenové vyšetření na specializovaná plicní oddělení.



Obrázek 8. Hodnoty plicních funkcí u pacienta před transplantací a po transplantaci

Pracoviště v ČR

Diagnostikou a léčbou intersticiálních plicních procesů se zabývají plicní oddělení a kliniky v rámci fakultních a krajských nemocnic. Diagnostikou a léčbou intersticiálních plicních procesů vyvolaných expozicí prachu v pracovním prostředí se zabývají kliniky a oddělení nemocí z povolání a pracovního lékařství. Najdete je také v rámci fakultních a krajských nemocnic.

Centra zabývající se výzkumem molekulárně genetického podkladu plicní fibrózy

- Pneumologická klinika 1. LF UK
Fakultní Thomayerova nemocnice s poliklinikou
Václavská 800, 142 00 Praha 4
IKEM Praha
- Klinika plicních nemocí a tuberkulózy
FNOL a LF UP v Olomouci
Ústav imunologie, LF UP v Olomouci
I. P. Pavlova 6, Olomouc 775 20

Literatura

- Vašáková M, Šterclová M, Anton J. Intersticiální plicní procesy – přehled, diferenciální diagnostika, vyšetřovací metody. *Praktický lékař* 2007; 87(8): 461–468.
- Šterclová M, Vašáková M. Exogenní alergická alveolitida. *Praktický lékař* 2007; 87: 470–473.
- Vašáková M. Idiopatická plicní fibróza – Novinky v diagnostice a léčbě. *Interní Med.* 2007, 5: 233–236.

Seznam zkratek a cizích slov

- **IPP** – intersticiální plicní proces
- **IPF** – idiopatická plicní fibróza
- **BAL** – bronchoalveolární laváž
- **BALT** – tekutina získaná bronchoalveolární laváží
- **FVC** – vitální kapacita měřená při usilovném výdechu
- **HRCT** – výpočetní tomografie s vysokým rozlišením

- **Intersticiium** – prostor mezi plicními sklípky a kapilárami
- **Hypoxémie** – snížené okysličení krve
- **Cor pulmonale** – plicní srdce
- **Pneumokonióza** – zaprášení plic anorganickým prachem
- **Exogenní alergická alveolitida** – zánět plicních sklípků vyvolaný organickým prachem
- **Skiagram hrudníku** – zadopřední rentgenový snímek plic
- **Bronchoskopie** – endoskopické vyšetření průdušek
- **Transbronchiální biopsie** – odběr vzorku plicní tkáně pomocí bronchoskopu
- **Chirurgická biopsie** – odběr vzorku tkáně pomocí chirurgického zákroku
- **Videotorakoskopie** – endoskopie pohrudniční dutiny s cílem odběru vzorku plicní tkáně
- **Oxygenoterapie** – léčba podáváním medicínálního kyslíku

Plicní fibróza

Jak léčit plicní fibrózu?

Autor: doc. MUDr. Martina Vašáková, Ph.D.

Editor: prof. MUDr. Vítězslav Kolek, DrSc.

Odpovědná redaktorka: Mgr. Iva Daňková, dankova@solen.cz

Sazba a grafická úprava: Milan Matoušek, matousek@solen.cz

Vydal: SOLEN, s. r. o., Lazecká 297/51, 779 00 Olomouc

Olomouc 2010

ISBN 978-80-87327-29-6

Plicní fibróza

Jak léčit plicní fibrózu?

ISBN 978-80-87327-29-6